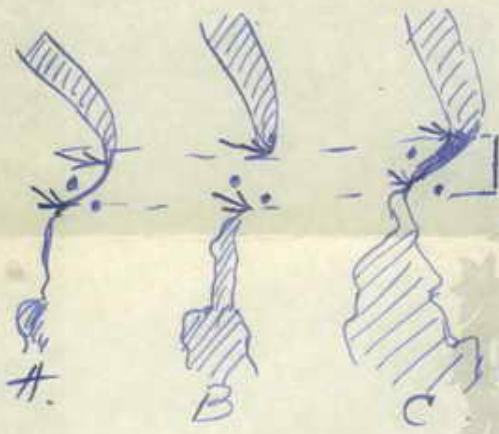


Cordoba Mayo 26/96.

Dr. Prof. Dr. Ricardo Funchetto

Estimado Maestro Funchetto:

Aprovechando el viaje del Dr. Olivero le envío un afectuoso saludo y al mismo tiempo el documento que confirma lo dicho en el XXXI Congreso Argentino de cirugía: el desfiladero (cutis flexa) correspondiente a la unión del conducto supramecon que costado, al efectuar la papilotomía y digno que confirme esta con un cubito coloque los puntos metálicos en el sitio de la sección (papula-plastra) que aparecen marcados claramente el otro de la sección.



Creo que esto tiene importancia sobre todo para descartar ciertos "pancreatitis radiológicas" que no serían "pancreatitis del páncreas". Después de estos trabajos efectuados en la Cátedra de Anatomía y en sus operaciones en sus reses claras: ciertos casos de agudizados como pancreatitis por la clausura de la (Minguzzi) no serían tales; la zona estrechada correspondiente a una imagen intraductal y no transparentes como quiere Minguzzi, Hess, Magaldi etc.

Que le parece esto? Sin otro particular le agradezco, si aun conservara su trabajo "Colodoco en el páncreas sin instrumentación" Rev. Catem Americana 1937, o en su lugar indicarle al Dr. Olivero donde lo puede conseguir. Lo reciente más fue el uso del seringue lo que me impulsó a crear el páncreas plastrado-debatador con el cual obtengo muchos

Saludos  
de afectuoso saludo de  
Minguzzi